Complicaciones de las otitis medias agudas y crónicas

M. François

Las otitis medias agudas y crónicas, sobre todo las colesteatomatosas, pueden presentar complicaciones extracraneales como mastoiditis aguda, parálisis facial, petrositis y laberintitis. Estas complicaciones pueden aparecer aisladas, e incluso en ocasiones son la primera manifestación de la enfermedad. En realidad, se pueden presentar varias complicaciones al mismo tiempo, y a veces se asocian de forma eventual a complicaciones endocraneales. Aunque los abscesos extradurales son frecuentes, y por lo general benignos, el resto de las complicaciones endocraneales (meningitis, absceso subdural o intracerebral, tromboflebitis otógenas) son mucho más graves y pueden poner en riesgo la vida del paciente o dejar graves secuelas. Para establecer el diagnóstico de estas complicaciones es imprescindible recurrir a las pruebas de laboratorio y a las técnicas de diagnóstico por imagen. El tratamiento se basa en la antibioticoterapia, y el tratamiento quirúrgico se indica en función de la etiología y del tipo de complicación.

© 2005 *Elsevier SAS. Todos los derechos reservados.*

Palabras Clave: Mastoiditis; Parálisis facial; Colesteatoma; Meningitis; Absceso extradural; Tromboflebitis del seno lateral

Plan

- **Introducción** 1
- **Patogenia de las complicaciones de las otitis medias** 1
- **Complicaciones intratemporales** 2
  - Mastoiditis aguda exteriorizada 2
  - Parálisis facial 6
  - Petrositis 7
  - Laberintitis y fístulas laberínticas 7
- **Complicaciones endocraneales** 8
  - Meningitis otógena 8
  - Abscesos 9
  - Tromboflebitis 10
- **Conclusión** 11

Introducción

Las otitis medias comprenden las otitis agudas y las otitis crónicas. Entre estas últimas se encuentran las otitis crónicas colesteatomatosas, que son las más graves y las que presentan más complicaciones, pero incluso la otitis media aguda (OMA) puede complicarse. Las complicaciones de las otitis medias se pueden clasificar en función de su mecanismo patogénico (infeccioso o no infeccioso) y de su localización. De esta forma se distinguen complicaciones extracraneales, como la parálisis facial, la mastoiditis y la laberintitis; y complicaciones endocraneales, como la meningitis y el absceso intracerebral. Las complicaciones pueden poner en riesgo la vida del paciente, incluso con la moderna antibioticoterapia, o dejar graves secuelas. Algunas complicaciones pueden presentarse asociadas.

Patogenia de las complicaciones de las otitis medias

La mayor parte de las complicaciones de las otitis medias son de origen infeccioso. No se deben de forma obligatoria al tratamiento inadaptado del episodio infeccioso inicial, sino más bien a la bacteriemia, la agresividad particular del (o de los) germen(es) causal(es) o a predisposiciones anatómicas.

Schutzman et al demostraron que la OMA puede acompañarse de bacteriemia [1]. De 1.666 niños de 3-36 meses de edad que consultaron en urgencias por cuadros de OMA, 50 (3%) presentaban bacteriemia. De ellos, 39 fueron por *Streptococcus pneumoniae*, 4 por *Haemophilus influenzae*, 2 por *Neisseria meningitidis* y 2 por *Staphylococcus aureus*. La probabilidad de que el niño tenga bacteriemia aumenta con la temperatura (1,9% cuando la temperatura es igual o inferior a 40 °C, y 5% cuando supera los 40 °C), y disminuye con la edad (3,7% en los niños menores de 1 año, y 1,9% en los niños de 2-3 años). Uno de los niños de esta serie padeció meningitis.

Toda mastoiditis comienza con la inflamación de origen infeccioso del mucoperiostio del oído medio [2]. La inflamación se propaga de la mucosa del oído medio

al periostio de la mastoides a través de las vénulas y da lugar a la periostitis. En esta fase, las lesiones son reversibles con tratamiento médico, pues las estructuras óseas aún se encuentran intactas. La acumulación en el antro de secreciones que no pueden ser evacuadas, debido al bloqueo del corredor aditoantral por el edema mucoso, produce hiperpresión causante de desmineralización de los tabiques óseos que separan las diversas celdas mastoideas, seguida de la rotura de la matriz proteica ósea. Los tabiques que existen entre las celdas mastoideas desaparecen, y éstas confluyen en una gran cavidad rellena de pus y de granulaciones mucoperiósticas espesas e hipervascularizadas [2]. Este proceso se extiende poco a poco hacia la cortical, que acaba rompiéndose. La fistulización conlleva la difusión del pus hacia los espacios contiguos, por lo general la zona retroauricular (mastoiditis aguda exteriorizada), pero a veces hacia el cuello (mastoiditis de Bezold), la punta del peñasco (petrositis), el cerebelo o el lóbulo temporal. La mastoiditis aguda también puede aparecer como complicación de la otitis crónica colesteatomatosa [3].

Las parálisis faciales de origen otítico pueden verse favorecidas por la existencia de dehiscencias del conducto de Falopio, que pueden ser constitucionales o adquiridas. El conducto de Falopio es dehiscente en el 40-50% de los niños [2, 4, 5]. Esto puede justificar la aparición de parálisis facial debido a la inflamación de la periferia del nervio facial durante la OMA, pero no explica por qué sólo algunos niños que tienen dicha dehiscencia presentan parálisis facial, ni por qué dicha parálisis facial no es sistemática ante cada episodio de OMA. Las dehiscencias adquiridas se deben por lo general al colesteatoma. La parálisis facial puede ser la primera manifestación de una otitis crónica colesteatomatosa, o surgir en el curso de su evolución. Otros mecanismos patogénicos que se han sugerido para explicar la aparición de parálisis facial en el curso de la otitis media son el edema del nervio provocado por la osteítis de las paredes del conducto de Falopio, la propagación de procesos infecciosos desde el oído medio hacia el nervio por las vénulas que atraviesan la pared ósea, la isquemia nerviosa por trombosis de las vénulas, y la desmielinización inducida por las endotoxinas bacterianas [4]. La parálisis facial también puede sobrevenir durante el tratamiento quirúrgico de las otitis crónicas, y hay que informar al paciente de este riesgo antes de que dé el consentimiento para la intervención.

Antes de convertirse en infecciosas, las laberintitis son clásicamente serosas. La laberintitis serosa se debe a la alteración del oído interno por las toxinas de las bacterias presentes en el oído medio [2], tanto en el caso de la OMA, como en el de la reactivación de una otitis crónica. Las toxinas bacterianas pueden difundir del oído medio hacia el laberinto membranoso a través de la membrana de la ventana redonda o por defectos óseos congénitos o adquiridos (colesteatoma).

Las meningitis purulentas serían más una infección concomitante de las meninges y del oído medio, a partir del cavum, que una complicación de la OMA [2]: la OMA sería una infección progresiva a través de la trompa de Eustaquio, mientras que la meningitis sería consecuencia de la bacteriemia. Esto es así para las meningitis por *Haemophilus influenzae* capsulados. Las meningitis casi han desaparecido gracias a los programas de vacunación infantil. Sin embargo, en el caso particular del *Streptococcus pneumoniae,* la meningitis podría deberse también a la extensión de la infección bacteriana del oído medio a las meninges a través de vías preformadas, o por medio de una tromboflebitis [2].

La trombosis del seno lateral es consecuencia de la inflamación del hueso mastoideo adyacente. La inflamación de la adventicia del seno puede evolucionar hacia trombosis del seno lateral, por lo que aparecen émbolos sépticos, y a menudo bacteriemia [2, 6]. Esta trombosis puede verse favorecida por la producción de enzimas coagulantes por parte de ciertas bacterias, como *Fusobacterium necrophorum*. El sistema venoso extracraneal comunica con el seno lateral a través de la vena emisaria mastoidea, por lo que la trombosis puede extenderse a la vena yugular interna. La hidrocefalia es una secuela frecuente de las trombosis intracraneales [2, 7, 8].

Los abscesos extradurales otógenos se deben a la difusión de los procesos infecciosos del oído medio hacia el espacio extradural. Esta difusión se hace a través de una dehiscencia ósea provocada por el proceso osteítico secundario a la infección del oído medio (OMA) o a un colesteatoma [3]. La propagación de la infección también puede tener lugar a lo largo del conducto petromastoideo o de la sutura petroescamosa [9]. Los abscesos subdurales, que se forman entre la duramadre y la aracnoides, son menos frecuentes que los anteriores. La encefalitis focal, que cursa con edema e inflamación del parénquima cerebral, puede evolucionar hacia el absceso [2].

Aunque las complicaciones de las otitis medias pueden presentarse sin existir ningún factor de riesgo, son más frecuentes en caso de inmunosupresión, en sentido amplio: diabetes [10], virus de inmunodeficiencia humana (VIH) [11, 12] y leucemia en tratamiento [5].

■ Complicaciones intratemporales

Mastoiditis aguda exteriorizada

La mastoiditis es una enfermedad infecciosa de las cavidades del oído medio asociada a lesiones destructivas del hueso mastoideo que provocan osteítis. Según la duración de su evolución, la mastoiditis puede ser aguda, subaguda o crónica; los límites entre estas tres formas son poco nítidos. Según los síntomas auriculares, puede ser exteriorizada o latente [13]. Por último, en lo que respecta a la etiología, la mastoiditis puede ser secundaria a OMA o a otitis crónica, en este caso casi siempre colesteatomatosa (Cuadro 1).

Epidemiología

Se calcula que en los países occidentales las mastoiditis agudas complicaban el 0,4% de las OMA al final de la década de 1950, y esta frecuencia aún se observa en los países en vías de desarrollo [14-17]. Su frecuencia se ha dividido por 100 desde la generalización de los tratamientos antibióticos y la mejora de las condiciones de vida [17]. Desde 1991 hasta 1998, la frecuencia de las mastoiditis agudas ha sido de 3,5-4,2 casos por cada 100.000 habitantes/año en los Países Bajos, Noruega y Dinamarca; y de 1,2-2 casos por cada 100.000 habitantes/año en Reino Unido, Canadá, Australia y Estados Unidos [16, 18]. En un reciente estudio desarrollado en Francia se establece que la incidencia de mastoiditis aguda exteriorizada es de 1,2 casos por cada 100.000 niños menores de 15 años [19].

La aparición de mastoiditis aguda como complicación de la OMA suele ser más frecuente en el lactante [20-23] (Cuadro 2). En realidad, puede aparecer a cualquier edad, y se han descrito casos en niños desde la edad de dos meses y también en ancianos [17, 21]. En casi todas las series existe un discreto predominio masculino [16, 20, 23, 24].

El cuadro clínico de las reactivaciones de las otitis crónicas puede ser similar al de la mastoiditis aguda, sobre todo en los adolescentes o en los adultos. Esta complicación parece más usual cuando existen antecedentes de timpanoplastia en técnica cerrada y en mastoides muy neumatizadas.

Cuadro 1.
Complicaciones de las otitis medias [3, 5, 14]..

	Osma et al [3] sobre 2.890 pacientes con otitis crónica, 93 presentaban complicación	Goldstein et al [5] *n* = 113 niños presentaron complicaciones de OM	Kangsanarak et al [14] *n* = 17.144 pacientes con OM (el 81,4% eran otitis crónicas). 102 presentaron una forma complicada
Años	1990-1999	1980-1995	1983-1990
Edad de los pacientes		1 mes-18 años	1-62 años
Complicaciones intratemporales	39 pacientes	111 pacientes	77 pacientes
Mastoiditis	29	83, 4 de ellas sobre colesteatoma	31 abscesos subperiósticos y 11 mastoiditis
Parálisis facial	5	22, 3 de ellas otitis crónicas	45
Petrositis		4 otitis crónicas	
Laberintitis	5	5	26
Complicaciones intracraneales	57 pacientes	16 pacientes	43 pacientes
Meningitis	41	2	22
Abscesos			
- cerebral	10	1	18
- subdural o extradural	4	7	7
Trombosis			
- del seno lateral		5	8
- de la vena yugular interna	1	1	2
- del seno cavernoso		1	1
Hidrocefalia		7	2

Cuadro 2.
Características demográficas y antecedentes de los enfermos que presentan mastoiditis [16, 17, 19-21, 23, 24]..

Autor	Hoppe [20]	Gliklich [24]	Petersen [21]	Ghaffar [16]	Luntz [17]	François [23]	Morinière [19]
Número de casos	74	24	79	49	223	48	17
Años	1975-1992	1964-1987	1977-1996	1983-1999	1984-1998	1993-2000	1994-2001
% varones	64	58	48	57		62	41
EDAD		A + n					
mínima	3 meses		4 meses	3 meses	3 meses	3 meses	6 meses
máxima	14 años		43 años	13 años	79 años	14 años	13 años
media		12,8 años			5,3 años		3,2 años
mediana			16 meses	48 meses		17 meses	
Sin antecedente otológico	40%		63%			4,5%	
Antibioticoterapia previa	62%	65%	49%	37%	54,3%	54%	59%

A = adultos, n = niños

Presentación clínica

La forma clínica más frecuente es la mastoiditis aguda exteriorizada en la región retroauricular. El despegamiento del pabellón auricular hacia abajo y hacia delante constituye el signo de alarma (Figs. 1 y 2). De forma más o menos marcada, el paciente presenta dolor retroauricular, fiebre, diarrea y alteración del estado general, aunque a veces pueden faltar [13, 17, 19, 20, 23]. Estos síntomas suelen aparecer en la semana siguiente a la OMA, pero también pueden ser los primeros síntomas de la enfermedad [17, 23]. Se borra el surco retroauricular, y la piel adquiere aspecto inflamatorio, de ahí que aparezca enrojecida y caliente. La palpación es dolorosa, y puede presentar o no una zona fluctuante. En la exploración otoscópica, el tímpano aparece casi siempre anormal, por lo que recuerda a la OMA (puede observarse abombamiento del cuadrante posterosuperior del tímpano, con descenso de la pared posterior en el lactante, o bien una perforación puntiforme o lineal que deja salir la otorrea de forma pulsátil) o a la otitis crónica (con acumulación de escamas de queratina que después de la aspiración permite visualizar una perforación marginal o la aticitis) [25].

Figura 1. Mastoiditis aguda exteriorizada secundaria a otitis media aguda con despegamiento del pabellón auricular hacia abajo y hacia delante y otorrea espontánea.

Formas clínicas

La exteriorización temporocigomática se presenta como infiltración voluminosa y rápidamente fluctuante de la región temporocigomática y pretragal, que despega

Figura 2. Mastoiditis aguda exteriorizada secundaria a otitis crónica colesteatomatosa ya intervenida.

y rechaza el pabellón de la oreja hacia abajo. Las exteriorizaciones cervicales se producen como consecuencia de la efracción de la cortical de la punta de la mastoides, tanto de su cara interna (mastoiditis de Bezold) como de la externa (seudo-Bezold) [20, 24]. Ambas se traducen por tortícolis y dolores submastoideos, con empastamiento retromandibular. Son excepcionales los abscesos perifaríngeos secundarios a osteítis petrosa infralaberíntica [26].

Las mastoiditis subagudas se presentan como una OMA que no evoluciona de manera favorable en los plazos habituales, pese al uso de la antibioticoterapia adaptada a los gérmenes aislados mediante paracentesis después de practicar una miringotomía terapéutica, en concreto cuando persisten ciertos signos generales, como trastornos digestivos coleriformes, estancamiento de la curva ponderal o persistencia de discreta febrícula. La exploración otoscópica muestra un tímpano engrosado, a veces perforado, que se asocia de manera eventual a granulaciones mucosas en el conducto auditivo externo. En estas formas, y en el contexto de los estudios clínicos, algunos autores han propuesto realizar exploraciones radioisotópicas para visualizar los focos de osteítis [27].

Las mastoiditis ocultas son aquéllas en las que el tímpano permanece normal. Son formas particularmente engañosas en las que el diagnóstico sólo se establece gracias a las pruebas de imagen que se solicitan ante la aparición de complicaciones, sobre todo intracraneales [27, 28].

En el 5-30% de los casos, las mastoiditis agudas se complican o son contemporáneas de meningitis, abscesos extradurales, parálisis facial o tromboflebitis del seno lateral [9, 11, 17, 19, 23, 4] (Cuadro 3).

Exploraciones complementarias

Los parámetros de laboratorio (fórmula sanguínea, recuento, proteína C reactiva, etc.) se modifican de forma variable [20, 23].

La punción retroauricular permite distinguir las periostitis de los abscesos subperiósticos. El pus obtenido se envía al laboratorio de bacteriología. También resulta útil tomar muestras de la otorrea o del líquido retrotimpánico mediante paracentesis antes de iniciar el tratamiento antibiótico. En el 20-50% de los casos, estas muestras son estériles, en general después de la antibioticoterapia previa, que resulta insuficiente para erradicar la mastoiditis pero basta para esterilizar las muestras [24]. Los gérmenes aislados son análogos a los obtenidos en las muestras de la OMA (Cuadro 4). El neumococo es el germen que se aísla con más frecuencia en las tomas efectuadas a partir de mastoiditis agudas exteriorizadas, con lo que aumenta de forma regular el porcentaje de cepas que presentan sensibilidad disminuida a la penicilina [22] (por ejemplo, en Francia, más del 70% de *S. pneumoniae* responsables de mastoiditis agudas presentan sensibilidad reducida a la penicilina [19, 23]).

En algunas mastoiditis agudas se han aislado anaerobios, sobre todo *Fusobacterium necrophorum* y *Bacteroides fragilis* [25, 29, 30]. La frecuencia real de los anaerobios en el curso de las mastoiditis varía según los autores. El aislamiento de estos gérmenes no es fácil, y debe solicitarse de modo específico al laboratorio de bacteriología. Las mastoiditis por anaerobios suelen ser más graves, y justifican la prolongación de la antibioticoterapia durante 2 meses [29, 30].

En las formas subagudas, sobre todo si se asocia parálisis facial o adenopatías parotídeas, e incluso fístula retroauricular (Fig. 3), hay que pensar en la tuberculosis y solicitar de forma específica al laboratorio la investigación de micobacterias típicas y atípicas [31, 32, 33].

En los pacientes inmunodeprimidos, los gérmenes aislados son más variados, y pueden existir micosis.

En caso de mastoiditis aguda exteriorizada, la exploración radiológica de los huesos temporales mediante TC permite confirmar o descartar la presencia de absceso mastoideo. En este caso, se observa un engrosamiento a veces considerable de las partes blandas retroauriculares, frente a una dehiscencia más o menos grande de la cortical mastoidea, mientras que en el caso de la periostitis, la cortical está respetada. También se observa de forma asociada la existencia de opacidad en las células mastoideas y en la caja del tímpano, y a veces signos de lisis ósea, por ejemplo, del muro de la celdilla, sugestiva de colesteatoma (Fig. 4). La TC no permite diferenciar entre periostitis, otitis serosa, OMA

Cuadro 3.
Complicaciones, expresadas en porcentaje, de las mastoiditis agudas que complican las otitis medias agudas [9, 16, 17, 19, 23, 24].

	Gliklich [24]	Ghaffar [16]	Migirov [9]	Luntz [17]	François [23]	Morinière [19]
	124 A + n	57 n	51 A + n	223 A + n	48 n	17 n
Osteítis		12				
Absceso subperióstico	13	21	100	22	42	76
Tromboflebitis						
- del seno lateral	0,8	3.5	2	2,7	2	12
- del seno cavernoso			2	0,5		
Bacteriemia		3.5				18
Parálisis facial	4	3.5	6	1,3		1
Meningitis purulenta	4,8		6	3,1		
Absceso subdural	0,8		2	0,5		
Laberintitis	0,8			0,5		

A = adultos, n = niños

Cuadro 4.
Resultados, expresados en porcentajes, de las muestras bacteriológicas en el curso de las mastoiditis (algunas de ellas fueron polimicrobianas) [16, 17, 19-21, 23, 24]..

Autor	Gliklich [24]	Hoppe [20]	Petersen [21]	Ghaffar [16]	Luntz [17]	François [23]	Morinière [19]
Años	1964-1987	1975-1992	1977-1996	1983-1999	1984-1998	1993-2000	1994-2001
Número de cultivos	99	28	79	49	152	48	17
Estériles	33	28	40	20	39,5	46	18
S. pneumoniae	21	46	31	41	9,9	35	65
De los cuales NSDP						71	73
S. pyogenes	12	14	13	8	9,2	10	
S. aureus	10	7	5	10	8,6	6	
Pseudomonas	9			10	11,8	2	
H. influenzae	5		8	8	2,6	2	
Proteus mirabilis	4				1,3	0	
Micobacterias			0		0	0	0
Anaerobios			1,3		0,7	0	6

NSDP: neumococos con sensibilidad disminuida a la penicilina.

Figura 3. Fístula retroauricular secundaria a colesteatoma.

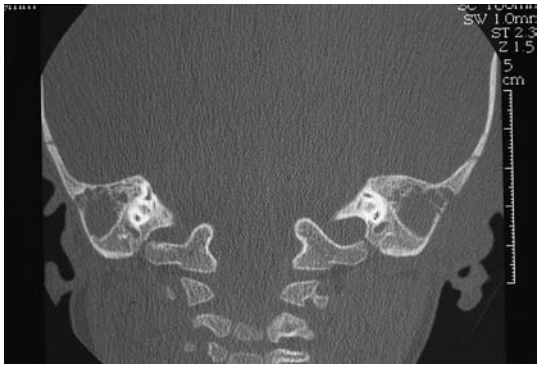

Figura 4. Exploración mediante TC en corte coronal que muestra un absceso subperióstico con lisis de la cortical mastoidea.

larvada, y OMA. Por último, la TC permite buscar complicaciones endocraneales eventualmente asintomáticas, como el absceso subdural o la tromboflebitis del seno lateral [34].

Diagnóstico diferencial

En caso de adenitis o adenoflemón retroauricular, el pabellón de la oreja puede encontrarse despegado, pero el surco retroauricular aparece más marcado (signo de Jacques), y no existe borramiento como en las mastoiditis agudas (Fig. 5).

El despegamiento del pabellón con eritema mastoideo puede observarse también en la otitis externa, pero

Figura 5. Quiste retroauricular.

existe un dolor muy característico a la tracción del pabellón de la oreja y a la presión del trago, así como edema del conducto auditivo externo [35]. En la forma necrosante, tan excepcional en el niño que sólo se observa en los inmunodeprimidos, la alteración del estado general es tardía.

Algunos tumores o seudotumores del oído medio pueden adoptar el aspecto de mastoiditis aguda (Fig. 5). En el caso del rabdomiosarcoma del oído medio [36] o de la histiocitosis X [37], la imagen que muestra la TC es casi idéntica a la de la mastoiditis aguda exteriorizada, con lisis de la cortical mastoidea, pero el contexto clínico y la otoscopia son diferentes, y falta sobre todo la fiebre. Por lo general, en el rabdomiosarcoma existe una masa en el fondo del conducto auditivo externo que impide visualizar el tímpano. Esta masa aumenta de volumen con tanta rapidez que pueden observarse diferencias entre dos exploraciones separadas por un intervalo de 48 horas. En la histiocitosis X, el aspecto de la piel de la región retroauricular a menudo aparece anormal, como infiltrado. En ambos casos, para establecer el diagnóstico, es precisa la biopsia más o menos extensa de la lesión, que en el niño exigirá anestesia general. El tratamiento es ante todo médico (quimioterapia).

Tratamiento

El tratamiento médico de la mastoiditis aguda comprende, además de los analgésicos y el tratamiento sintomático de la fiebre, el tratamiento antibiótico por vía parenteral. La antibioticoterapia inicial se dirige contra el neumococo y el estafilococo, y suele basarse, salvo alergia conocida a estos antibióticos, en la asociación de cefotaxima (200 mg/kg/d repartidos en tres inyecciones intravenosas lentas) y fosmocina (100-150 mg /kg/d en 3-4 perfusiones) [19]. En caso de sospecha de infección por bacilos Gram negativos (niño menor de un año, antecedentes de antibioticoterapia

prolongada o complicaciones intracraneales como primer síntoma de la enfermedad), se puede añadir un aminoglucósido como la netilmicina (7,5 mg/kg/d en tres inyecciones intravenosas lentas). Por otro lado, si la anamnesis orienta hacia los anaerobios, es preciso prescribir un imidazol del tipo metronidazol [29, 30]. En las formas de evolución favorable, el tratamiento se mantiene durante 5 días por vía intravenosa, y luego se pasa a la vía oral, y se administra el antibiótico específico al (los) germen(es) aislado(s) en las muestras. Cuando el cultivo es estéril, se pasa a la asociación amoxicilina-ácido clavulánico. La antibioticoterapia debe durar en total al menos 12 días. Si en las muestras bacteriológicas se obtienen anaerobios, el tratamiento debe durar al menos 8 semanas.

En caso de tuberculosis, la investigación de otras localizaciones y el estudio de los familiares deben ser sistemáticos. En ausencia de complicación, el tratamiento de la mastoiditis tuberculosa sólo es médico, y se basa en la administración de cuatro antituberculosos durante 2 meses y dos durante 7 [31, 33]. Las micobacterias atípicas son difíciles de tratar, y puede ser necesario administrar triterapia con dos antituberculosos (rifampicina y etambutol) y una fluoroquinolona (ciprofloxacino) o un macrólido (claritromicina) durante 1 año [32].

El tratamiento quirúrgico está indicado en caso de mastoiditis exteriorizada, mastoiditis subaguda que no responde al tratamiento médico y mastoiditis complicada con otitis crónica colesteatomatosa [19, 23]. La mastoidectomía supra y retromeática permite eliminar los focos infecciosos, extirpar los tejidos inflamatorios o necróticos y el posible colesteatoma. En el niño, se suele asociar la colocación de un tubo transtimpánico de ventilación [17, 19].

Parálisis facial

Epidemiología

En Tailandia, Kangsanarak et al [14] estudiaron una serie de otitis medias supuradas, y obtuvieron como resultado que el 0,26% de las OMA se complicaba con parálisis facial. Sin embargo, para Ellefsen et al [38], de Dinamarca, la incidencia de parálisis facial sería sólo del 0,005%. Esta complicación no es privativa de la infancia. En la serie de Ellefsen et al [38] sobre 23 casos, 14 correspondieron a niños menores de 3 años, y seis de ellos eran pacientes mayores de 50 años. Esta complicación es más frecuente en caso de mastoiditis aguda, varía un 1-6%, según las series (Cuadro III) [21], y puede deberse a una causa infecciosa local o a una meningitis purulenta [2]. En algunas series, la parálisis facial complica hasta el 4% de las otitis medias crónicas [39, 40]. Por último, cualquier intervención que se practica en el oído medio expone al riesgo de parálisis facial postoperatoria.

Presentación clínica

Las parálisis faciales que aparecen como complicación de una otitis media son parálisis faciales periféricas unilaterales que afectan al facial superior o al inferior. Aunque pueden ser completas, en general son parciales. Las parálisis faciales suelen presentarse de forma brusca cuando aparecen como complicación de una OMA, y de forma lentamente progresiva cuando complican una otitis crónica.

El diagnóstico de parálisis facial otógena se basa en la anamnesis, la exploración otoscópica y las exploraciones complementarias.

Cuando el paciente padece una otitis crónica, se suele sospechar que ésta es la causa de la parálisis facial, pero en ocasiones esta última es la primera manifestación de una otitis crónica colesteatomatosa.

En caso de parálisis facial otógena, la otoscopia siempre es anormal: puede observarse un abombamiento timpánico, sobre todo en el cuadrante posterosuperior, que asociado al contexto febril y a los síntomas dolorosos, permite establecer el diagnóstico de una OMA, o bien presentar el aspecto otoscópico típico de otitis crónica, que puede estar sobreinfectada o no.

En caso de parálisis facial postoperatoria, resulta de capital importancia saber si ha sido inmediata o de aparición retardada. Por tanto, al despertar de la timpanoplastia resulta esencial verificar que existe un movimiento simétrico de las alas de la nariz. En caso de parálisis facial inmediata, se recomienda reintervenir con rapidez, de forma inmediata o en las 48 horas siguientes, a fin de comprobar la integridad del conducto de Falopio. Si dicho conducto aparece abierto, la conducta que se debe seguir dependerá del aspecto del nervio. En caso de parálisis facial postoperatoria retardada, es lógico aplazar la exploración quirúrgica del nervio facial y someter al paciente a una pauta de antibióticos y corticoides. En 1-2 días deben observarse los primeros síntomas de recuperación, aunque la recuperación completa puede requerir varias semanas.

Exploraciones complementarias

El objetivo de las exploraciones complementarias (pruebas microbiológicas y pruebas de diagnóstico por imagen) no es diagnosticar la parálisis facial ni relacionarla con una otitis crónica, sino guiar su tratamiento. Las pruebas eléctricas tienen poco interés en el contexto de las parálisis faciales otíticas.

En caso de OMA complicada con parálisis facial, el estudio microbiológico debe ser sistemático. El líquido presente en el oído medio se obtiene por paracentesis en caso de OMA coleccionada, o bien por aspiración de la otorrea en caso de OMA perforada de forma espontánea. También debe ser sistemático el estudio bacteriológico en caso de reactivación de una otitis crónica complicada con parálisis facial. Dicho estudio permitirá guiar de manera secundaria el tratamiento antibiótico [10]. En las formas de evolución no habitual, debe solicitarse la investigación de micobacterias. Las otitis tuberculosas son excepcionales, y se complican con parálisis facial en aproximadamente el 10% de los casos [31, 33].

En lo relativo a las pruebas de diagnóstico por imagen, la exploración clave ante la parálisis facial otítica es la tomografía computarizada, ya que permite analizar con detalle las estructuras óseas. Se debe investigar la existencia de lisis del conducto de Falopio, osteítis y signos sugestivos de colesteatoma. En caso de colesteatoma, la TC resulta indispensable para precisar su extensión, mostrar posibles variantes anatómicas y guiar la intervención quirúrgica.

En una serie de 24 casos de otitis crónica complicada con parálisis facial, Yetiser et al [40] diagnosticaron mediante TC un caso de colesteatoma congénito, 16 de colesteatoma adquirido y 20 de dehiscencia del conducto de Falopio.

Diagnóstico diferencial

En caso de parálisis facial, la otoscopia es sistemática. El diagnóstico de parálisis facial a frigore debe ser un diagnóstico de eliminación. En las formas de evolución progresiva, es preciso descartar la etiología tumoral y solicitar de forma sistemática una TC de peñascos, que en algunas ocasiones se completará con la resonancia magnética [37].

Tratamiento

Depende de la etiología y de la gravedad de la parálisis facial.

En las parálisis faciales que complican la OMA, la mayor parte de los autores coincide en preconizar la

paracentesis (en caso de OMA no perforada) asociada a tratamiento antibiótico y corticoterapia [3], salvo en caso de contraindicación (pacientes diabéticos) [10]. La parálisis facial debe recuperarse muy pronto, en el curso de semanas; de lo contrario, se debe reconsiderar el diagnóstico inicial y practicar una TC de peñascos [41]. La recuperación es más rápida cuando la parálisis es incompleta [38].

En caso de parálisis facial asociada a mastoiditis aguda exteriorizada, el tratamiento relaciona la antibioticoterapia general y la mastoidectomía, en general sin intervención complementaria sobre el nervio facial.

En caso de parálisis facial secundaria a otitis crónica colesteatomatosa, la indicación quirúrgica es preceptiva para erradicar el colesteatoma. La técnica quirúrgica depende de la extensión de las lesiones. La descompresión del nervio facial no se practica de forma sistemática. En la serie de Yetise et al [40] citada con anterioridad sólo se realizó en 14 de los 24 casos. En general, se realiza en un segundo tiempo si la timpanoplastia no consigue la recuperación de la motricidad facial en el plazo de 3 meses.

Petrositis

La petrositis es la osteítis profunda del peñasco. Casi siempre es secundaria a una otitis media crónica. La inflamación alcanza de manera progresiva la porción del peñasco situada por dentro del oído medio (variedad de la punta) o por detrás y por dentro (petrositis retrolaberíntica de Hautant).

Epidemiología

Las petrositis son excepcionales. En general se asocian a otras complicaciones de las otitis medias, sobre todo a la trombosis del seno cavernoso [17].

Síntomas

El cuadro clínico clásico corresponde a la tríada de Gradenigo, que consiste en la asociación, en el mismo lado, de dolor, parálisis del nervio motor ocular externo (VI) y otitis crónica. Los dolores son violentos, se localizan en la región auriculomastoidea y se pueden irradiar al hemicráneo o al territorio del nervio trigémino, en concreto por detrás del globo ocular o hacia los dientes [17, 24]. La parálisis del VI es más o menos completa. La otitis crónica aparece siempre en fase de reactivación, y presenta abundante otorrea.

En realidad, el cuadro suele aparecer suavizado por los tratamientos previos que han podido calmar de forma parcial o provisional los signos citados más arriba. Destaca una forma particular: la forma postoperatoria, en la que los signos aparecen durante el postoperatorio de una mastoidectomía o un vaciamiento petromastoideo practicado como tratamiento de una otitis crónica colesteatomatosa. Se debe a la sobreinfección de la herida quirúrgica por flora bacteriana variada, en la que existen aerobios *(Pseudomonas aeruginosa, Proteus mirabilis)* y anaerobios.

Exploraciones complementarias

Para establecer el diagnóstico y decidir el tratamiento adecuado son indispensables dos tipos de exploraciones complementarias: las pruebas de laboratorio y las pruebas de diagnóstico por imagen.

La toma de muestras a partir de la otorrea es sistemática. Hay que solicitar estudio de gérmenes banales aerobios, pero también de los anaerobios.

La TC pone de manifiesto la destrucción ósea, lo que permite establecer el diagnóstico y guiar el tratamiento. Resulta indispensable completar la TC de peñascos practicando varios cortes por encima y por debajo del hueso temporal. La RM completa el estudio al permitir confirmar otras complicaciones asociadas, como tromboflebitis y abscesos cerebrales o cerebelosos [17].

Diagnóstico diferencial

El dolor, la parálisis del VI y el aspecto que ofrecen las lesiones en la TC también pueden observarse en los tumores de la punta del peñasco [37], pero no presentan signos otoscópicos de otitis crónica.

Tratamiento

El tratamiento se basa en la antibioticoterapia parenteral prolongada [17]. El tratamiento inicial comprende en general una cefalosporina inyectable de tercera generación y fosfomicina, asociados a un aminoglucósido y al metronidazol. Algunos autores utilizan las fluoroquinolonas en el adulto. El tratamiento se adapta en función de los resultados del antibiograma y de la evolución clínica. El tratamiento parenteral dura 2-4 semanas. A continuación se pasa a la vía oral, y su duración se adapta a cada paciente. El tratamiento actual otorga más importancia al tratamiento médico, pero puede ser necesario revisar una cavidad de vaciamiento para eliminar los secuestros óseos, y practicar una amplia meatoplastia [17].

Laberintitis y fístulas laberínticas

Las laberintitis pueden definirse como otitis internas. Clásicamente se distinguen dos estadios. La laberintitis serosa y la supurada [5, 17, 24]. Las fístulas laberínticas son comunicaciones anormales entre el oído interno y el medio. Pueden ser secundarias a las otitis crónicas, en concreto a las colesteatomatosas.

Epidemiología

No se conoce la frecuencia de las laberintitis que complican a las OMA, pero probablemente sea muy pequeña. Es posible que algunas laberintitis serosas compliquen una OMA y se resuelvan con el tratamiento sin que se haya establecido de forma precisa el diagnóstico de dicha complicación [17]. Las laberintitis son más frecuentes durante las mastoiditis, y suelen complicar el 1% de las mastoiditis del niño y el 10% de las del adulto [17]. En este caso son más inflamatorias (laberintitis serosa) que infecciosas (laberintitis supurada) y secundarias a osteítis. Las laberintitis se observan sobre todo en las mastoiditis secundarias a colesteatoma [3, 25, 42]. Las fístulas laberínticas complican aproximadamente el 10% de las otitis crónicas colesteatomatosas [42], mientras que las que complican otitis crónicas no colesteatomatosas son mucho menos frecuentes. También pueden ser postoperatorias inmediatas o retardadas, incluso muy retardadas (64 años después de la intervención quirúrgica, como en la serie de Hakuba [43]).

Síntomas

Las laberintitis se manifiestan mediante signos cocleares y vestibulares deficitarios: hipoacusia, acufenos y, sobre todo, vértigos acompañados de síntomas neurovegetativos como náuseas, vómitos, palidez, taquicardia y sudación. Estos síntomas pueden presentarse de forma brusca, progresiva o fluctuante [2]. A menudo el cuadro es incompleto. Los vértigos pueden limitarse a inestabilidad. La exploración pone de manifiesto la existencia de nistagmo horizontorrotatorio del lado afectado en caso de irritación, y del lado sano en caso de destrucción. La hipoacusia es de tipo perceptivo endococlear. En caso de laberintitis serosa, la pérdida auditiva suele ser moderada (20-40 dB). Sin embargo, en las laberintitis supuradas la hipoacusia es profunda [3].

Cuando existe fístula laberíntica, los síntomas prácticamente son los mismos, pero evoluciona de forma

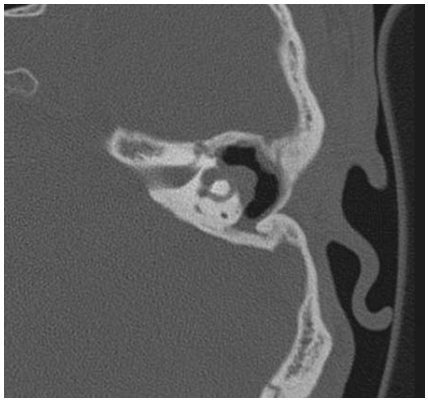

Figura 6. Exploración mediante TC en corte axial que muestra una amplia fisura del conducto semicircular externo (otitis crónica colesteatomatosa).

fluctuante. El nistagmus espontáneo existe sólo en menos de la tercera parte de los casos. La exploración puede sensibilizarse mediante la compresión/descompresión del aire contenido en el conducto auditivo externo con el otoscopio neumático o la sonda de timpanometría. El signo de la fístula (aparición de sensación vertiginosa y nistagmus que bate hacia el oído explorado durante la compresión [44]) sólo se presenta en la mitad de los casos [39], y su ausencia no descarta la existencia de fístula laberíntica. La pérdida auditiva es consecuencia, por un lado, de la otitis crónica (componente de transmisión) y, por otro, de la fístula laberíntica. No existe paralelismo entre el grado de hipoacusia de percepción y el tamaño de la fístula.

Tanto si cura el laberinto como si no, los vértigos desaparecen de manera progresiva. Sin embargo, el pronóstico auditivo es más incierto, y existe gran riesgo de cofosis definitiva [2, 39]. Las fístulas laberínticas se complican aproximadamente en el 5% de los casos, y las complicaciones meningoencefálicas son las más frecuentes: meningitis purulenta y absceso subdural, cerebral o cerebeloso.

Exploraciones complementarias

En caso de OMA, mastoiditis aguda u otitis crónica en fase de reactivación complicadas con laberintitis, es fundamental obtener muestras mediante paracentesis o directamente, a partir de la otorrea, para realizar estudios bacteriológicos.

Las pruebas de diagnóstico por imagen resultan indispensables para descartar otras hipótesis diagnósticas. En la RM, las laberintitis se traducen por una hiperseñal en el oído interno [5].

La existencia de fístulas laberínticas se estudia mediante TC en cortes axiales y coronales (Fig 6). Las fístulas secundarias a las otitis crónicas asientan de modo preferente a nivel del conducto semicircular externo. El resto de localizaciones son, por orden descendente de frecuencia: el conducto semicircular superior, el conducto semicircular posterior; el promontorio y la fosa oval; pero no siempre pueden visualizarse mediante TC, y entonces aparecen como hallazgo (desagradable) durante la intervención quirúrgica.

Diagnóstico diferencial

La sordera fluctuante o la sordera brusca pueden considerarse idiopáticas una vez que se haya descartado la existencia de causas locales: OMA y otitis crónica, con o sin fístula laberíntica.

Tratamiento

En caso de laberintitis que complica una OMA, el tratamiento es ante todo el de la OMA: analgésicos y antibióticos. El aspecto concreto es que las náuseas/vómitos pueden obligar a la prescripción de antibióticos por vía parenteral y antieméticos.

Si la laberintitis complica una mastoiditis aguda, se debe practicar mastoidectomía, completada con cocleotomía sólo en caso de laberintitis purulenta [5].

Sigue siendo controvertida la conducta que se debe seguir ante la fístula laberíntica que se sospecha desde el punto de vista clínico o se descubre durante la intervención, y depende sobre todo del tamaño de la misma. Clásicamente se distinguen cuatro estadios:

- en el primer estadio, la erosión de la cápsula ósea no es del todo completa, y queda una lámina muy fina de hueso que protege al laberinto membranoso (línea azul);
- el segundo estadio corresponde a la erosión completa de todo el espesor del hueso, pero con conservación del endostio;
- en el tercer estadio, la fístula ósea tiene menos de 2 mm de longitud y el conducto membranoso está recubierto por la matriz del colesteatoma;
- por último, el cuarto estadio se halla representado por fístulas más relevantes, en las que existe invasión más o menos profunda del conducto semicircular por parte de la matriz [39, 42].

Mientras algunos cirujanos, como Palva, Ramsay, Wayoff, Soda-Merhy, etc., recomendaban practicar la exéresis de la matriz del colesteatoma y después recubrirla con periostio, otros como Gormley, Law, Ritter, Sheehy, Brackman, etc., aconsejan no extraer la matriz que recubre la fístula durante la primera intervención, sino hacerlo en un segundo tiempo. Por último, otros como Sanna, mantienen una actitud más diversificada [39]: si la fístula es de pequeño tamaño, inferior a 2 mm, recomiendan extirpar de entrada la matriz colesteatomatosa y recubrir el defecto óseo con aponeurosis temporal y/o polvo de hueso. Si la fístula es más grave, se trata de un oído infectado o incluso de un oído único, aconsejan dejar la matriz y extirparla en una segunda intervención. A veces se comprueba la desaparición de la matriz y la obstrucción ósea de la fístula. En caso de lesión intraoperatoria accidental del conducto semicircular externo, hay que recubrirlo con un fragmento de aponeurosis temporal o de periostio.

■ Complicaciones endocraneales

La incidencia de las complicaciones meningoencefálicas durante las mastoiditis agudas es aproximadamente del 10%. Las más comunes son las meningitis purulentas otógenas y los abscesos extradurales (alrededor del 8% de las mastoiditis intervenidas) [26, 45].

Con menos frecuencia se observan abscesos cerebrales y cerebelosos. La mortalidad de las complicaciones intracraneales de las otitis medias sigue siendo muy elevada, al sobrepasar el 25% y, en los supervivientes, las secuelas son usuales e invalidantes [46].

Meningitis otógena

Epidemiología

En el niño deben explorarse de forma sistemática los tímpanos en caso de meningitis purulenta, pues no resulta extraño que exista una OMA purulenta asociada. En el adulto, las meningitis purulentas pueden ser secundarias a una OMA, pero también a otitis crónica: de 3.809 adultos tratados por meningitis purulenta, 18 presentaban OMA y cuatro padecían otitis crónica [47].

Síntomas

La meningitis purulenta cursa con cefaleas intensas, postración, rigidez de nuca, vómitos y síndrome infeccioso [26, 30]. La exploración otoscópica, que debe ser sistemática en caso de meningitis, permite descubrir la existencia de otitis media, que puede ser aguda (en general en el niño) o crónica (sobre todo en el adulto).

Exploraciones complementarias

Para confirmar el diagnóstico e investigar el germen responsable resulta necesaria la punción lumbar. Se dice que la meningitis es purulenta cuando el líquido cefalorraquídeo es turbio, con más de 20 células/mm^3 en el recién nacido o más de 30 células/mm^3 en el niño o en el adulto con hipoglucorraquia e hiperproteinorraquia. El germen responsable puede encontrarse en el cultivo, pero éste puede ser estéril, sobre todo en caso de antibioticoterapia previa, por lo que debe plantearse solicitar antígenos solubles en la sangre y tomar muestras del oído (de la otorrea o mediante paracentesis).

Los gérmenes responsables de las meningitis debidas (o contemporáneas) a las OMA son esencialmente *Haemophilus influenzae* y *Streptococcus pneumoniae*. Gracias a la vacunación anti *Haemophilus*, casi han desaparecido las meningitis debidas a este microorganismo. Se espera que la generalización de la vacunación antineumocócica en los lactantes disminuya la frecuencia de las meningitis producidas por este germen.

Tratamiento

Se basa en la antibioticoterapia parenteral adaptada al germen aislado del cultivo del líquido cefalorraquídeo y/o de la muestra obtenida del oído. La mastoidectomía sólo se practicará después de controlar la meningitis con el tratamiento médico con el fin de tratar el foco supurado y evitar la recidiva.

A pesar de la antibioticoterapia, la mortalidad y la morbilidad de las meningitis purulentas siguen siendo elevadas [3]. La secuela más frecuente de las meningitis purulentas es la hipoacusia de percepción, por lo que resulta indispensable la audiometría para diagnosticar lo antes posible esta secuela. En los países occidentales, la meningitis purulenta es la principal causa de sordera adquirida del lactante y del niño.

Abscesos

Absceso extradural

Los abscesos extradurales no son raros en el curso de las mastoiditis agudas, ya que pueden alcanzar el 8% de los casos en algunas series (Cuadro III). En general son de pequeño tamaño, y se descubren durante la intervención quirúrgica. Cuando son visibles con TC, presentan el aspecto de imagen hipodensa con captación de contraste en contacto con el tegmen o la cortical cerebelosa.

Los abscesos extradurales se tratan durante la mastoidectomía mediante el drenaje hacia las cavidades del oído medio. Si el defecto óseo del tegmen es de pequeño tamaño, no suele ser necesario repararlo. Si el defecto es grande, con riesgo de que se hernie la duramadre o se produzca un encefalocele, debe repararse, por vía inferior con cartílago o cuña ósea obtenida de una zona macroscópicamente sana de la cortical mastoidea, y con menos frecuencia mediante craneotomía [48].

Absceso subdural

Los abscesos subdurales otógenos son mucho menos frecuentes, y sólo aparecen en las otitis crónicas colesteatomatosas. El síntoma que debe hacer que se sospechen es la alteración de la conciencia. Los signos infecciosos no siempre son muy marcados. Cualquier alteración de la conciencia, aparte de la meningitis, en un enfermo con otitis crónica, obliga a practicar pruebas de diagnóstico por imagen e investigar la existencia de complicaciones endocraneales. La TC no es la mejor exploración para demostrar la existencia de absceso extradural, ya que puede pasar desapercibido [49]. Es obligatorio solicitar una RM con gadolinio. Los abscesos situados en el espacio subdural tienen un pronóstico completamente distinto a los abscesos extradurales. Constituyen una urgencia neuroquirúrgica, debido al riesgo de compresión que puede poner en riesgo la vida del paciente. La mortalidad y la morbilidad dependen del retraso en el inicio del tratamiento, que se basa en el drenaje neuroquirúrgico y la antibioticoterapia parenteral a grandes dosis, asociando en un primer tiempo la vancomicina, la cefotaxima y el metronidazol. De forma secundaria se adapta al antibiograma de los gérmenes aislados de las muestras obtenidas de la otorrea y del absceso (tomas preoperatorias). Los gérmenes presentes son fundamentalmente los estafilococos y los anaerobios. No resulta extraño que el pus sea multimicrobiano [49].

Encefalitis presupurativa

La encefalitis presupurativa corresponde al edema y a la necrosis cerebral, asociadas o no a trombosis venosa. La localización temporal se manifiesta por cefaleas, fiebre alta, en ocasiones crisis convulsivas y signos neurológicos deficitarios con trastornos de la conciencia. La localización cerebelosa resulta engañosa debido a la pobreza de signos clínicos, que son los de la hipertensión intracraneal. En la TC, la lesión aparece como imagen homogénea hipodensa. El tratamiento se basa en la antibioticoterapia parenteral y los antiedematosos. Debe realizarse un estrecho seguimiento, teniendo en cuenta la clínica y repitiendo también las pruebas de imagen.

Abscesos intracerebrales (temporales y cerebelosos)

Los abscesos cerebelosos otógenos son excepcionales. Se desarrollan de forma insidiosa. El cuadro clásico asocia cefaleas posteriores (debidas a la hipertensión intracraneal), vértigos o simple inestabilidad, y signos de supuración profunda (fiebre alta, sensación de malestar y escalofríos). La exploración pone de manifiesto la existencia de nistagmo y signos cerebelosos en el lado de la otitis media.

Los abscesos cerebrales otógenos (temporales o cerebelosos) pueden ser latentes y descubrirse en la TC solicitada para el estudio de una mastoiditis aguda o la reactivación de una otitis crónica [50]. Algo más de la mitad de los abscesos cerebrales otógenos se localizan en el lóbulo temporal, y un poco menos de la mitad en el cerebelo [50]. Los gérmenes causales aislados con más frecuencia son *Proteus, Staphylococcus* y *Klebsiella,* así como los anaerobios [14, 51], y se han descrito abscesos secundarios a otitis tuberculosa.

El tratamiento se basa en la antibioticoterapia parenteral prolongada y los tratamientos para disminuir el edema cerebral [3, 8, 51]. A veces, la intervención neuroquirúrgica de drenaje del absceso por craneotomía se sustituye por la punción. La intervención sobre el oído medio puede o no hacerse en el mismo tiempo quirúrgico, y debe discutirse caso por caso con los neurocirujanos [3, 52].

En los países occidentales, la mortalidad, que hace 30 años era de alrededor del 30%, es hoy inferior al 10% [23, 14, 49, 52, 53]. En los supervivientes, la principal secuela es la hidrocefalia.

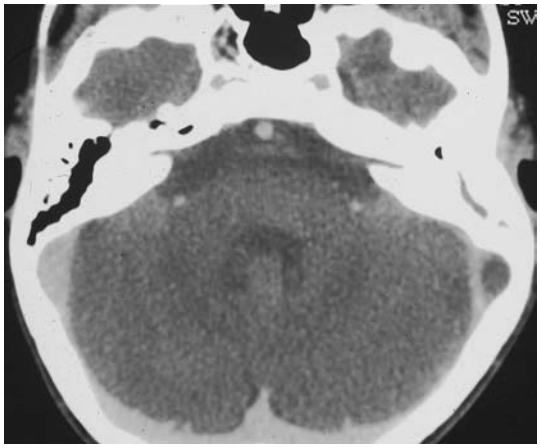

Figura 7. Tromboflebitis del seno lateral, con imagen en delta.

Tromboflebitis

La inflamación y la infección pueden propagarse desde el oído medio directamente hacia el seno lateral debido a la existencia de osteítis, o bien a través de las vénulas, lo que provoca una tromboflebitis local. El coágulo intraluminal se puede extender de manera progresiva al sistema venoso vecino extracraneal (yugular interna) o intracraneal (puede remontar hasta el seno cavernoso) [7, 9, 53]. A diferencia de las tromboflebitis asépticas, las tromboflebitis secundarias a una otitis media son de origen infeccioso, y puede existir pus en la luz del seno lateral.

Se describen de forma sucesiva los síntomas, el diagnóstico y el pronóstico de las tromboflebitis del seno lateral y de la yugular interna, y a continuación su tratamiento.

Tromboflebitis del seno lateral

La tromboflebitis del seno lateral de origen otógeno suele ser asintomática o se manifiesta por signos tan poco específicos (cefaleas, febrícula) que el diagnóstico es intraoperatorio con ocasión de una mastoidectomía [54, 55]. Se debe sospechar ante la existencia de cefaleas persistentes y rebeldes, y en presencia de dolor cervical en el borde anterior del esternocleidomastoideo en ausencia de adenopatías [45]. Más adelante aparece hidrocefalia con edema de papila en el fondo de ojo. Las formas floridas cursan con cuadro de septicemia a partir de un trombo infectado en la pared del seno lateral.

La TC muestra la clásica imagen en delta [56, 57]: opacidad del seno venoso lateral en las imágenes sin inyección de contraste y ausencia de opacificación venosa acompañada de captación de contraste por parte de la duramadre adyacente en las imágenes obtenidas tras la inyección de contraste (Fig. 7). Pueden observarse signos indirectos, como aumento del calibre de los vasos colaterales y contralaterales debido a la modificación del flujo sanguíneo. Se debe desconfiar del estudio mediante TC, ya que puede dar falsos resultados positivos. La angiografía en fase venosa y la angiorresonancia son exploraciones mucho más sensibles [29, 30, 52, 54]. En la angiografía en fase venosa aparece una imagen de sustracción endoluminal que corresponde al trombo, con ausencia de flujo. La exploración permite precisar la extensión del trombo y, sobre todo, verificar la integridad del seno sigmoide contralateral. La angiorresonancia muestra hiperseñal en T1 y T2 en el seno lateral trombosado, así como disminución o ausencia de flujo. La RM tiene la ventaja de poder calcular el tiempo de evolución del trombo. El TC y el eco-Doppler cervical se utilizan como exploraciones de seguimiento [55].

Los gérmenes que se suelen aislar en las tromboflebitis otógenas del seno lateral son variados, pero suelen comprender los anaerobios (*Fusobacterium necrophorum*, estreptococos anaerobios y *Bacteroides* sp.) [29, 54].

Mientras que en algunos países como Francia la mortalidad de las tromboflebitis del seno lateral es casi nula, en África sigue siendo del 10% [54].

Trombosis de la yugular interna

La trombosis séptica de la yugular interna o síndrome de Lemierre es una complicación posible de las OMA, de las mastoiditis agudas o de los colesteatomas infectados [6, 58]. Dichas trombosis parecen estar producidas por gérmenes anaerobios, en concreto *Fusobacterium necrophorum*. Los síntomas son los propios de una infección aguda del oído, con fiebre, otalgia y otorrea; pero el mal estado general, los escalofríos persistentes, los dolores de nuca y las cefaleas hacen sospechar que no se trata de una infección banal. La palpación del cuello descubre un empastamiento doloroso en el lado de la otitis media. Las pruebas de imagen establecen el diagnóstico al mostrar, además de la ocupación de las cavidades del oído medio, eventualmente asociada a lisis osicular, signos de trombosis más o menos extensa del seno lateral y de la parte alta de la vena yugular interna.

Antes de la era antibiótica, la mortalidad del síndrome de Lemierre era superior al 90%. Hoy en día es del 4-12%.

Tratamiento

El tratamiento de las tromboflebitis otógenas es medicoquirúrgico. El tratamiento antibiótico parenteral debe ser activo frente a los estafilococos, *Proteus* y anaerobios. La antibioticoterapia inicial puede asociar, por ejemplo, cefotaxima, fosfomicina y metronidazol. El tratamiento debe mantenerse por vía parenteral durante un tiempo suficientemente prolongado (por lo general 4 semanas) [6].

Al contrario que en las tromboflebitis asépticas, parece que el tratamiento antibiótico puede ser por sí solo suficiente para deshacer el trombo, por lo que cada vez resulta más controvertido el uso de anticoagulantes. Por otro lado, el tratamiento anticoagulante tiene el riesgo de provocar embolia séptica, hemorragia, e incluso coagulación intravascular diseminada [57]. Parece que la prudencia es la regla, sobre todo en los niños [55]. La decisión de someter o no al paciente al tratamiento anticoagulante debe tomarse de forma individualizada [7]. Por ejemplo, Garcia et al [54] heparinizaron durante 6 meses a un niño de 7 años que presentaba tromboflebitis del seno lateral (durante 5 semanas recibió además antibioticoterapia parenteral). Tampoco existe acuerdo en cuanto al empleo de la corticoterapia, al menos mientras no existan signos de hipertensión intracraneal.

En caso de mastoiditis o de colesteatoma, la mastoidectomía es sistemática. Tanto si la tromboflebitis es sintomática como si se descubre durante la intervención, si la punción del seno con aguja obtiene sangre, no se requiere ninguna otra maniobra complementaria. En caso de trombosis confirmada, la apertura del seno lateral y, de modo eventual, de la yugular interna para evacuar pus y coágulos, es una práctica controvertida. Si se decide su práctica, antes de proceder a la incisión del seno lateral, éste debe ser denudado ampliamente, y taponado en sus dos extremos. La herida hemorrágica del seno puede taponarse con gasa hemostática de celulosa reabsorbible. En general no se suele proponer [7, 29, 55, 57] la ligadura de la vena yugular interna realizada por algunos autores [48, 52, 59].

Si existe hipertensión intracraneal asociada, la maniobra quirúrgica debe ir precedida de punciones lumbares repetidas y de tratamiento antiedematoso con acetazolamida [36, 51].

Conclusión

Las complicaciones de las otitis medias pueden ser graves y comprometer el pronóstico vital o dejar graves secuelas. Las pruebas de imagen, y sobre todo la TC y la RM, son de gran ayuda para establecer el diagnóstico, mientras que los signos de alarma a veces son inespecíficos o ausentes. El tratamiento comprende en todos los casos el tratamiento antibiótico parenteral específico. El tratamiento quirúrgico depende de la etiología y del tipo de complicación.

Bibliografía

[1] Schutzman SA, Petrycki S, Fleicher GR. Bacteriema with otitis media. *Pediatrics* 1991;**87**:48-53.

[2] Haddad J. Treatment of acute otitis media and its complications. *Otolaryngol Clin North Am* 1994;**27**:431-41.

[3] Osma U, Cureoglu S, Hosoglu S. The complications of chronic otitis media: report of 93 cases. *J Laryngol Otol* 2000; **114**:97-100.

[4] Elliot CA, Zalzal GH, Gottlieb WR. Acute otitis media and facial paralysis in children. *Ann Otol Rhinol Laryngol* 1996; **105**:58-62.

[5] Goldstein NA, Casselbrandt ML, Bluestone CD, Kurs-Lasky M. Intratemporal complications of acute otitis media in infants and children. *Otolaryngol Head Neck Surg* 1998;**119**: 444-54.

[6] Stokroos RJ, Manni JJ, de Kruijk JR, Soudijn ER. Lemierre syndrome and acute mastoiditis. *Arch Otolaryngol Head Neck Surg* 1999;**125**:589-91.

[7] Bradley DT, Hashisaki GT, Mason JC. Otogenic sigmoid sinus thrombosis: what is the role of anticoagulation? *Laryngoscope* 2002;**112**:1726-9.

[8] Agrawal D, Suri A, Mahapatra AK. Primary excision of pediatric posterior fossa abscesses, towards zero mortality? a series of nine cases and review. *Pediatr Neurosurg* 2003;**38**: 63-7.

[9] Migirov L. Computed tomographic versus surgical findings in complicated acute otomastoiditis. *Ann Otol Rhinol Laryngol* 2003;**112**:675-7.

[10] Redaelli de Zinis LO, Gamba P, Balzanelli C. Acute otitis media and facial nerve paralysis in adults. *Otol Neurotol* 2003; **24**:113-7.

[11] Chen D, Lalwani AK, House JW, Choo D. *Aspergillus mastoiditis* in acquired immunodeficiency syndrome. *Am J Otol* 1999;**20**:561-7.

[12] Kohan D, Giacchi RJ. Otologic surgery in patients with HIV-1 and AIDS. *Otolaryngol Head Neck Surg* 1999;**121**:355-60.

[13] François M, Cougniot S. Mastoïdites du nourrisson et de l'enfant. In: *Encycl Méd Chir*. Paris: Elsevier SAS; 1998 6p, Oto-rhino-laryngologie, 20-090-A-10.

[14] Kangsanarak J, Fooanant S, Ruckphaopunt K, Navacharoen N, Teotrakul S. Extracranial and intracranial complications of suppurative otitis media. *J Laryngol Otol* 1993;**107**:999-1004 Report of 102 cases.

[15] Castillo L, Guevara N, Maschi C, Haddad A, Santini J. Mastoïdites aiguës extériorisées avec abcès sous périosté de l'enfant. *J Fr ORL* 2000;**49**:262-9.

[16] Ghaffar FA, Wordemann M, McCracken GH. Acute mastoiditis in children: a seventeen-year experience in Dallas, Texas. *Pediatr Infect Dis J* 2001;**20**:376-80.

[17] Luntz M, Brodsky A, Nusem S, Kronenberg J, Keren G, Migirov L, et al. Acute mastoiditis, the antibiotic era; a multicenter study. *Int J Pediatr Otorhinolaryngol* 2001;**57**: 1-9.

[18] Van Zuijlen DA, Schilder AG, Van Balen FA, Hoes AW. National differences in incidence of acute mastoiditis: relationship to prescribing patterns of antibiotics for acute otitis media? *Pediatr Infect Dis J* 2001;**20**:140-4.

[19] Morinière S, Lanotte P, Celebi Z, Ployet MJ, Robier A, Lescanne A. Mastoïdite aiguë de l'enfant. *Presse Méd* 2003; **32**:1445-9.

[20] Hoppe JE, Köster S, Bootz F, Niethammer D. Acute mastoiditis. Relevant once again. *Infection* 1994;**22**:176-82.

[21] Petersen CG, Ovesen T, Pedersen CB. Acute mastoidectomy in a Danish county from 1977 to 1996 with focus on the bacteriology. *Int J Pediatr Otorhinolaryngol* 1998;**45**:21-9.

[22] Kaplan SL, Mason EO, Wald ER, Kim KS, Givner LB, Bradley JS, et al. Pneumococcal mastoiditis in children. *Pediatrics* 2000;**106**:695-9.

[23] François M, Van den Abbeele T, Viala P, Narcy P. Mastoïdites aiguës extériorisées de l'enfant, à propos d'une série de 48 cas. *Arch Pédiatr* 2001;**8**:1050-4.

[24] Gliklich RE, Eavey RD, Iannuzzi RA, Camacho AE. A contemporary analysis of acute mastoiditis. *Arch Otolaryngol Head Neck Surg* 1996;**122**:135-9.

[25] Magliulo G, Vingolo GM, Petti R, Ronzoni R, Cristofari P. Acute mastoiditis in pediatric age. *Int J Pediatr Otorhinolaryngol* 1995;**31**:147-51.

[26] Figueras G. Otogenic *Fusobacterium necrophorum* meningitis in children. *Pediatr Infect Dis J* 1995;**14**:627.

[27] Tovi F, Gatot A. Bone scan diagnosis of masked mastoiditis. *Ann Otol Rhinol Laryngol* 1992;**101**:707-9.

[28] Holt GR, Gates GA. Masked mastoiditis. *Laryngoscope* 1983; **93**:1034-7.

[29] Ducroz V, Le Pajolec C, Harboun E, Bobin S. Mastoïdites aiguës à germes anaérobies, revue de la littérature à propos d'un cas. *Ann Otolaryngol Chir Cervicofac* 1993;**110**:55-9.

[30] Bader Meunier B, Pinto G, Tardieu M, Pariente D, Bobin S, Dommergues JP. Mastoiditis, meningitis and venous sinus thrombosis caused by *Fusobacterium necrophorum*. *Eur J Pediatr* 1994;**153**:339-41.

[31] Greenfield BJ, Selesnick SH, Fisher L, Ward RF, Kimmelman CP, Harrison WG. Aural tuberculosis. *Am J Otol* 1995;**16**:175-82.

[32] Flint D, Mahadevan M, Gunn R, Brown S. Nontuberculous mycobacterial otomastoiditis in children: four cases and a literature review. *Int J Pediatr Otorhinolaryngol* 1999;**51**: 121-7.

[33] Bhalla RK, Jones TM, Rothburn MM, Swift AC. Tuberculous otitis media, a diagnostic dilemma. *Auris Nasus Larynx* 2001; **28**:241-3.

[34] Vasquez E, Castellote A, Piqueras J, Mauleon S, Creixell S, Pumarola F, et al. Imaging of complications of acute mastoiditis in children. *Radiographics* 2003;**23**:359-72.

[35] Hopkin RJ. Otitis externa posing as mastoiditis. *Arch Pediatr Adolesc Med* 1994;**148**:1346-9.

[36] Castillo M, Pillsbury 3rd HC. Rhabdomyosarcoma of the middle ear: imaging features in two children. *AJNR Am J Neuroradiol* 1993;**14**:730-3.

[37] Veillon F, Riehm S, Moulin G, Roedlich MN, Blonde E, Tongio J. Imagerie des tumeurs et pseudotumeurs de l'oreille. *J Radiol* 1999;**80**:1795-806.

[38] Ellefsen B, Bonding P. Facial palsy in acute otitis media. *Clin Otolaryngol* 1996;**21**:393-5.

[39] Manolidis S. Complications associated with labyrinthine fistula in surgery for chronic otitis media. *Otolaryngol Head Neck Surg* 2000;**123**:733-7.

[40] Yetiser S, Tosun F, Kazkayasi M. Facial nerve paralysis due to chronic otitis media. *Otol Neurotol* 2002;**23**:580-8.

[41] Rutter M, Giles M, Rutter M. Facial nerve palsy complicating acute otitis media in children. *Aust J Otolaryngol* 1994;**1**: 553-6.

[42] Soda-Merhy A, Betancourt-Suarez MA. Surgical treatment of labyrinthine fistula caused by cholesteatoma. *Otolaryngol Head Neck Surg* 2000;**122**:739-42.

[43] Hakuba N, Hato N, Shinomori Y, Sato H, Gyo K. Labyrinthine fistula as a late complication of middle ear surgery using canal wall down technique. *Otol Neurotol* 2002;**23**:832-5.

[44] Vitte E, Freyss G, Lacour M, Semont A. Exploration de la fonction vestibulaire chez l'adulte. In: Courtat P, Peytral C, Elbaz P, editors. *Explorations fonctionnelles en ORL*. Paris: Masson; 1995. p. 58-118.

[45] Go C, Bernstein JM, de Jong AL, Sulek M, Friedman EM. Intracranial complications of acute mastoiditis. *Int J Pediatr Otorhinolaryngol* 2000;**52**:143-8.

[46] Barry B, Delattre J, Vié F, Bedos P, Gehanno P. Otogenic intracranial infections in adults. *Laryngoscope* 1999;**109**: 483-7.

[47] Van de Beek D, De Gans J, Spanjaard L, Sela S, Vermeulen M, Dankert J. Group A streptococcal meningitis in adults: report of 41 cases and review of the literature. *Clin Infect Dis* 2002; **34**:e32-e36.
[48] Manolidis S. Dural herniations, encephaloceles: an index of neglected chronic otitis media and further complications. *Am J Otolaryngol* 2002;**23**:203-8.
[49] Greenlee JE. Subdural empyema. *Curr Treat Options Neurol* 2003;**5**:13-22.
[50] Sennaroglu L, Sozeri B. Otogenic brain abscess: review of 41 cases. *Otolaryngol Head Neck Surg* 2000;**123**:751-5.
[51] Liliang PC, Lin YC, Su TM, Rau CS, Lu CH, Chang WN, et al. Klebsiella brain abscess in adults. *Infection* 2001;**29**:81-6.
[52] Kuczkowski J, Mikaszewski B. Intracranial complications of acute and chronic mastoiditis: report of 2 cases in children. *Int J Pediatr Otorhinolaryngol* 2001;**60**:227-37.
[53] Long YT, Mahmud R, Sani A, Saim L. Complications of otitis media requiring surgical intervention. *Asian J Surg* 2002;**25**: 170-4.
[54] Garcia RDJ, Baker AS, Cunningham MJ, Weber AL. Lateral sinus thrombosis associated with otitis media and mastoiditis in children. *Pediatr Infect Dis J* 1995;**14**:617-23.
[55] Yehouessi B, Ployet MJ, Bayart V, Robier A, Tanguy JC, Borderon JC. Thrombophlébite du sinus latéral, diagnostic et traitement, à propos d'un cas. *J Fr ORL* 1995;**44**:274-80.
[56] Kaplan DM, Kraus M, Puterman M, Niv A, Leiberman A, Fliss DM. Otogenic lateral sinus thrombosis in children. *Int J Pediatr Otorhinolaryngol* 1999;**49**:177-83.
[57] Kolenda J, Carr MM, Lemckert RJ, Ummat SK. Intracranial sinus thrombosis secondary to ear disease in an adolescent. *J Laryngol Otol* 1997;**26**:203-6.
[58] Tovi F, Fliss DM, Noyek AM. Septic jugular vein thrombosis. *J Otolaryngol* 1993;**22**:415-20.
[59] Unsal EE, Ensari S, Koc C. A rare and serious complication of chronic otitis media: lateral sinus thrombosis. *Auris Nasus Larynx* 2003;**30**:279-82.

En saber más

Grewal DS, Hathiram BT, Dwivedi A, Kumar L, Sheth K, Srivastava S. Labyrinthine fistula: a complication of chronic suppurative otitis media. *J Laryngol Otol* 2003;**117**:353-7.
Hakuba N, Hato N, Shinomori Y, Sato H, Gyo K. Labyrinthine fistula as a late complication of middle ear surgery using the canal wall down technique. *Otol Neurotol* 2002;**23**:832-5.
Siwiec H, Klatka J, Szymanski M, Trojanowski P. Labyrinthitis in chronic otitis media. *Ann Univ Mariae Curie Sklodowska* 2002;**57**:127-30.
Oyatsi DP. Multiple cranial nerve palsies complicating tympano-mastoiditis: case report. *East Afr Med J* 2002;**79**:665-6.
Sherman SC, Buchanan A. A. Gradenigo syndrome: a case report and review of a rare complication of otitis media. *J Emerg Med* 2004;**27**:253-6.
Geyik MF, Kokoglu OF, Hosoglu S, Ayaz C. Bacterial meningitis as a complication of otitis media and related mortality factors. *Yonsei Med J* 2002;**43**:573-8.
Unsal EE, Ensari S, Koc C. A rare and serious complication of chronic otitis media: lateral sinus thrombosis. *Auris Nasus Larynx* 2003;**30**:279-82.
Seven H, Ozbal AE, Turgut S. Management of otogenic lateral sinus thrombosis. *Am J Otolaryngol* 2004;**25**:329-33.

M. François, Praticien hospitalier (martine.francois@rdb.ap-hop-paris.fr).
Service ORL, hôpital Robert-Debré, 48, boulevard Sérurier, 75935 Paris cedex 19, France.

Cualquier referencia a este artículo debe incluir la mención del artículo original: François M. Complicaciones de las otitis medias agudas y crónicas. EMC (Elsevier SAS, Paris), Otorrinolaringología, 20-135-A-10, 2005.

Disponible en www.emc-consulte.com (sitio en francés)
Título del artículo: **Complications des otites moyennes aiguës et chroniques**

Algoritmos · Illustraciones complemtarias · Vídeos / Animaciones · Aspectos legales · Información al paciente · Informaciones complementarias · Autoevaluación